ESTRATTO
DAL
Monitore Zoologico Italiano
Anno XIV — N. 11.
FIRENZE.

E3
95

ISTITUTO DI ANATOMIA PATOLOGICA DELLA R. UNIVERSITÀ DI PISA (PROF. MAFFUCCI).

DOTT. ALBERTO PEPERE, AIUTO.

Sulla penetrazione delle capsule surrenali accessorie nei parenchimi degli organi addominali

(Con tav. VIII)

FIRENZE
TIPOGRAFIA LUIGI NICCOLAI
—
1903

ISTITUTO DI ANATOMIA PATOLOGICA DELLA R. UNIVERSITÀ DI PISA (PROF. MAFFUCCI).

DOTT. ALBERTO PEPERE, AIUTO.

Sulla penetrazione delle capsule surrenali accessorie nei parenchimi degli organi addominali

(Con tav. VIII)

Ricevuta il 2 novembre 1903.

È vietata la riproduzione.

Dopo che Marchand (1) ebbe posto in evidenza, meglio di osservatori precedenti, la frequenza con cui si trovano disseminati nell'addome germi di capsule surrenali accessorie, ora comprendenti una sola, ora entrambe le sostanze di cui normalmente la glandula è costituita, e dopo che questo fatto fu largamente confermato e completato da numerosi ricercatori, un tale reperto non è rimasto una sterile osservazione di vizi organogenetici della glandula stessa, ma ha assunto una speciale importanza anche in patologia: traggono infatti da esso le moderne dottrine sopra una categoria di neoplasmi che pel passato venivano considerati con criterï contradittorï e che ora concordemente vengono attribuiti a particelle della surrenale distaccatesi dalla glandula principale e migrate nell'addome. E dall'osservazione che questi germi aberrati, oltre che disseminati nella cavità dell'addome, possono ancora addossarsi agli organi e fin penetrare più o meno profondamente in essi, risultano le

recentissime vedute su alcuni neoplasmi del rene (Grawitz), del fegato (Pepere), ecc.

Mi ha dato occasione difatti alle ricerche di cui è oggetto questa nota il fatto che occupandomi di un caso di tumore maligno primitivo del fegato sorto da germi di capsula surrenale accessoria (2) e volendo interpretare il meccanismo col quale le piccole particelle di glandola avevano potuto annidarsi nello spessore del parenchima epatico, io non trovavo nelle ipotesi di altri osservatori dati abbastanza convincenti. Fino a quando le surrenali accessorie si trovano alla superficie degli organi, è facile immaginare come ciò avvenga; ma come esse entrano nei parenchimi? Veramente sono pochi gli autori che se ne preoccupano. Pel rene, che può dirsi la sede prediletta di queste inclusioni, oltre che invocare il vizio di sviluppo non è detto altro, per quanto io sappia, lasciando presupporre che le intime relazioni che passano fra i due organi spieghino a sufficienza l'anomalia. Così ancora per le glandole genitali, e Marchetti (3) riferisce brevemente l'inclusione embrionale di capsula in ovaia di donna e in ovaia di coniglio: in quella e in questa si accompagnavano formazioni cistiche. In riguardo al fegato lo Schmorl (4) dal fatto che ne ritrovò più frequentemente in località assai prossima alla glandola surrenale destra e dal fatto che spesso con la presenza di corpuscoli surrenali nel fegato coincideva la eterotopia congenita del rene destro, crede che l'accrescimento limitato che debbono avere queste particelle di glandola distaccate, permetta al fegato, dotato di poteri accrescitivi più alti, d'inglobarle rapidamente. Però se è vero che venuti meno i contatti naturali e mutui che esistono fra gli organi e che concorrono fino a un certo limite a regolare il reciproco sviluppo, possono accadere degli spostamenti fra i visceri superstiti, la supposizione di Schmorl non è sufficiente a spiegarci la presenza di una surrenale lontano dai punti di contatto fra le due glandole. Assai meno probabile è la artificiosa supposizione di Obendorfer (5) pel quale le particelle della capsula surrenale sarebbero state strappate dalla glandola principale e trasportate nel fegato da un processo di epatite interstiziale. Se così fosse la proliferazione infiammatoria avrebbe dovuto rapidamente cancellare ogni traccia di questi corpuscoli inclusi tardivamente e perciò impossibilitati in simile terreno a vivere una vita parassitica.

L'opinione mia era diversa e mi pareva fondata su osservazioni di fatto. Io ritrovai in una porzione di fegato immune dalla neoplasia, molto lontano dalla soprarenale (parte anteriore del lobo destro) e affondato profondamente nel parenchima, un piccolo nodulino con

tutti i caratteri che riportano i germi surrenali aberrati quando sono costituiti di sola sostanza corticale: il nodulo formato di pochi cordoni e pochi gruppi di cellule era circondato da una capsula di connettivo denso, fibroso, in cui oltre a numerosi piccoli vasellini sanguigni si apriva un vaso di calibro considerevole, con pareti assai spesse, il quale si mostrava nei tagli seriati sempre in rapporti assai stretti col nodulo. Da ciò e dalla considerazione che generalmente le capsule succenturiate che si ritrovano nell'addome fuori degli organi, hanno ogni volta impianto sulle tuniche dei vasi, come resulta da quasi tutte le osservazioni, e che su esse vengono spesso trascinate assai lungi dal loro punto di origine (plesso pampiniforme), io sostenni che con grande probabilità nel mio caso i germi surrenali avevano dovuto penetrare nel fegato per la stessa via, disseminati cioè sulle tuniche dei vasi epatici, in un periodo più o meno precoce di formazione della glandola.

Da ciò fui tratto a perseguire in questa ricerca per tutti gli organi addominali; stabilire cioè, qualora ne avessi avuto l'occasione, se e quale valore avesse la mia ipotesi in riguardo alla penetrazione di germi surrenali accessori nei parenchimi sulle guaine dei vasi.

Queste ricerche datano da 18 mesi periodo nel quale ho potuto osservare 428 cadaveri di adulti e 43 di bambini. A me interessava sopratutto indagare sugli eventuali rapporti che le surrenali aberrate assumono con gli organi, tralasciando di occuparmi di quelle disseminate nella cavità del peritoneo, anche perchè assai volte la ricerca, per ragioni di opportunità e di tecnica, non poteva essere fatta con grande diligenza. Tuttavia per quanto poco interessanti al mio scopo e limitandomi alle osservazioni fortuite in cui le particelle di glandula erano appariscenti così da non sfuggire anche ad un esame un po' superficiale, ho potuto per 13 volte trovarne fuori degli organi in adulti e 3 volte in bambini; ed erano così localizzate: 3 volte sull'a. renale (2 volte a destra, 1 a sinistra), 2 sulla v. renale sinistra, 1 sul tronco celiaco, 1 su un piccolo tronco dell'aorta add. che non fu identificato, 1 su un ramo della v. mesenterica superiore, 1 sull'a. spermatica sinistra, 1 sull'a. iliaca esterna di destra, 2 nel legamento largo sui tronchi dell'a. utero-ovarica, 1 in vicinanza dell'anello inguinale superiore (coincideva criptorchidia bilaterale); infine 4 volte furono ritrovate in vicinanza della glandula principale (3 a destra, 1 a sinistra) sui rami del plesso solare e fra il tessuto adiposo della loggia renale: in uno di questi ultimi casi anzi trovai cinque noduli di varia grandezza (da

un chicco di granturco ad un cece) e sempre disposti in vicinanza dei vasellini della regione o dei tronchi arteriosi, che penetrano nella surrenale. Questi reperti mostrano che i noduli surrenali nella cavità dell'addome sono relativamente frequenti e che s'accompagnano sempre ad un vaso. Tralascio ogni accenno alla maggiore frequenza di queste stesse anomalie nei comuni animali di laboratorio (cani, gatti, conigli, cavie, ecc.), nei quali l'ho constatata un grandissimo numero di volte, e una volta ancora in una vitella. I noduli constavano per lo più esclusivamente di sostanza corticale della capsula; alcune volte di sostanza corticale e midollare insieme, raramente (4) di sola midollare.

In riguardo ai parenchimi degli organi la ricerca, perchè per me più interessante, l'ho eseguita sempre con grande diligenza tagliuzzando l'organo in pezzi assai piccoli dopo averne osservata con grande cura la superficie; posso perciò dire che la mia ricerca che ha avuto esito positivo solo 8 volte (7 a carico del rene, 1 sola a carico del fegato) dà una cifra assoluta del 1.7 % d'inclusioni surrenali nei parenchimi. Non mi fermerò sui caratteri macro- e microscopici di queste surrenali aberrate, giacchè essi non aggiungono nulla a ciò che è già noto; si trovavano sempre al disotto della capsula fibrosa dell'organo e di ogni caso è stato fatto l'esame istologico. Ogni volta ho esaminato accuratamente le glandule surrenali principali e le ho sempre trovate integre, salvo che nel VI caso ove, come dirò in seguito, mancava affatto quella di sinistra.

Nel I caso (U. di 30 a. — tifo-pneumonite fibrinosa, degenerazione grassa del rene) il nodulo di sostanza surrenale grosso quanto una ciliegia (20 mm.) s'affonda per gran parte nel polo superiore del rene destro, un po' spostato verso la superficie posteriore, e si sostituisce ad una eguale zona di sostanza renale corticale, spingendosi fin oltre la base delle piramidi sottostanti; alla superficie esterna il nodulo si solleva irregolarmente dal tessuto renale (fig. 1). Una capsula di connettivo fibroso, molto spessa sui limiti fra tessuto surrenale e tessuto renale, lo ravvolge completamente e addossato ad essa decorre un vaso sanguigno con pareti grosse e beanti che circondando intimamente per un lungo tratto il nodulo si perde più oltre nel tessuto renale. Istologicamente il nodulo risulta di sola sostanza corticale della surrenale, nutrita, pare, per gran parte dalle diramazioni dell'arteriola che lo accompagna.

Il II caso (D. di 46 a. — endocardite valvolare, embolismo cerebrale, rene da stasi) è presso a poco simile al precedente per la grandezza del nodulo (18 mm.) e identico ad esso per la sua strut-

tura; si trova nella superficie anteriore del rene sinistro nella sua parte più alta e nell'interno non oltrepassa la zona glomerulare. Dall'esterno, sui limiti nettamente segnati dai contorni del nodulo, in una insenatura relativamente profonda di questo, s'approfonda un vaso sanguigno di discreto calibro (arteria) proveniente dalla capsula fibrosa del rene (fig. 2). Il vaso non entra col suo grosso tronco nella piccola surrenale, ma manda ad essa piccoli rami per poi disperdersi nella corteccia del rene.

Anche nel III caso (U. di 56 a. — tubercolosi cronica del polmone, rene da stasi) distaccando la capsula fibrosa del rene destro si trova un vasellino sanguigno capsulare, che nel punto di penetrazione nel rene, circa nel terzo medio della superficie anteriore, aderisce alle pareti di un piccolo nodulo di surrenale (13 mm.) immerso per gran parte nella sostanza corticale (fig. 3): anche profondamente il vaso non si distacca dal nodulo, aderendo alla sua capsula, attraverso la quale gli manda numerosi ramuscoli. Come nei due precedenti anche qui è la sola sostanza corticale della surrenale, quella che costituisce il nodulo.

In un altro caso, il IV, (D. di 22 a. — avvelenamento da cloroformio, degenerazione grassa acuta del rene) le particelle di surrenale non appariscono all'esterno del rene, ma si trovano sul punto di passaggio tra la zona corticale e quella midollare, nella metà superiore dell'organo: sono due ed entrambe rotonde, l'una di 8 mm. di diametro con tutti e due i tessuti della surrenale, l'altra di soli 3 mm. (così che fu accertata al microscopio) e fatta di sola sostanza corticale (fig. 4). Nel poco spazio che intercede fra i due noduli si trova un vaso sanguigno le cui pareti si confondono col tessuto fibroso che incapsula le due surrenali. Anche qui il vaso proviene dalla capsula fibrosa avendolo potuto seguire fino alla superficie del rene.

Diversifica dagli altri il V caso (D. di 65 a. — ateromasia diffusa, nefrite interstiziale cronica) per le gravi alterazioni esistenti nel rene. Il nodulo surrenale, costituito normalmente di sostanza corticale e di sostanza midollare nella disposizione nota, ha forma allungata di un piccolo fagiuolo (12 mm.) e s'è disposto trasversalmente alla superfice del rene in un avvallamento di questa, occupando sul terzo medio del suo margine convesso un breve tratto della corteccia renale assai ridotta dal processo interstiziale cronico (fig. 5) Ancora qui accompagna il nodulo ed ha intima connessione con la sua capsula fibrosa un'arteria; di più in un piano posteriore si ritrova un'altro vaso sanguigno, probabilmente una vena. L'infiammazione cronica diffusa nel rene si arresta alla capsula del nodulo

alquanto spessa, e la scarsa impalcatura connettiva del nodulo non risente in alcun modo delle alterazioni gravi esistenti nell'organo ospite.

Il VI caso presenta una maggiore importanza tanto per le mie ricerche, come ancora dal punto di vista delle anomalie congenite della glandula surrenale principale. Si tratta di un uomo di 72 a. morto per focolaio emorragico del corpo striato sinistro (ateromasia grave e diffusa — aut. n. 3041). La capsula surrenale di sinistra è completamente inclusa nella stessa capsula fibrosa del rene dello stesso lato e per due terzi affondata nel suo polo superiore, egualmente ripartita sulla superficie anteriore e posteriore e sostituentesi ad un egual volume di sostanza renale. La porzione che protunde dal rene ha forma grossolanamente quadrangolare e si allunga verso il margine convesso dell'organo (fig. 6). Internamente a questo la surrenale occupa quasi in totalità la sostanza corticale del terzo superiore della glandola e gran parte dell'area corrispondente delle piramidi malpighiane (fig. 7). Presa nell'insieme, e per quanto deforme, il volume della surrenale è presso a poco equivalente a quella normale del lato opposto. La delimitazione, fra sostanza renale e sostanza surrenale vien fatta da una capsula fibrosa molto sviluppata ma irregolare e da una insolcatura del tessuto renale immediatamente all'esterno di questa, che permetterebbe con una certa facilità l'enucleazione di un organo dall'altro. La disposizione dei vasi sanguigni presenta notevoli e importanti anomalie. Dall'a. renale, che si trova affetta da grave ateromasia, a circa 1 ctm. dal suo ingresso nell'ilo della glandola, si distacca un tronco relativamente voluminoso, che risalendo in alto e percorrendo un tratto della superficie renale in un solco profondo che quasi interamente lo ricopre, raggiunge il margine inferiore della surrenale ed entra in essa immediatamente al disopra della sua capsula fibrosa (fig. 6, *a*, a^1) in una depressione dei tessuti (ilo?) e si perde con rami più piccoli nel suo tessuto: non si vedono sulla superficie libera di essa altri vasi e pare che questa debba essere l'unica arteria che arrivi alla glandola, almeno dall'esterno. Dalla superficie risultante dal taglio del rene si trova un grosso tronco venoso, che dal centro della surrenale attraversando la capsula fibrosa e la zona delle piramidi del rene immediatamente sottoposta ad essa imbocca un ramo della v. emulgente proprio nell'ilo renale (v. centrale della surrenale) (fig. 7, *v*, v^1): lungo il percorso di questa vena ed addossato ad essa si ritrova un nodulino rotondeggiante di sostanza surrenale esclusivamente corticale affondato nel centro di una piramide,

I tessuti di cui la surrenale consta, non differiscono da quelli normali, anche confrontati con quelli della surrenale di destra. Il tessuto renale, oltre una leggera compressione degli elementi cellulari e un po' di disordine nella disposizione dei tubuli e dei glomeruli che sono in vicinanza della capsula fibrosa, non presenta altro d'imputabile alla inclusione della surrenale; si ritrovano in esso lo note del rene ateromasico. La località ove normalmente questa risiede era occupata da zolle adipose che vennero esaminate con esito negativo riguardo a presenza di residui di sostanza surrenale.

Un altro caso (VII) riguarda un grosso nodulo surrenale infisso nella sostanza dell'ilo del rene destro (U. di 45 a. — meningo-encefalite cronica, rene da stasi): anch'esso è capsulato da tessuto fibroso, interrotto però in alcuni punti, ove sostanza renale e sostanza surrenale sono in immediato contatto. La ricerca della connessione del nodulo coi vasi sanguigni è in questo caso disturbato dal fatto che nel tessuto surrenale si sono stabiliti degli iniziali processi di proliferazione neoplastica (ipernefroma) e delle telangettasie vasali considerevoli, che guastano questi rapporti. Ciò nonostante la presenza di vasi sanguigni di calibro relativamente grosso e con pareti spesse, all'intorno della capsula fibrosa, è innegabile.

L'ultima osservazione (VIII) riguarda il fegato (U. di 32 a. — otite, meningite purulenta): nel lobo di Spigelio, e ricoperto dalla glissoniana, è infossato per $^2/_3$ del suo diametro un nodulino di sostanza corticale surrenale, dello spessore di circa 8 mm., circondato da una sottile listerella di connettivo fibroso (fig. 8): il vasellino che gli si trova accosto entra nel fegato nel punto in cui il tessuto epatico che circonda il nodulo è più depresso; forma all'intorno di esso un'ansa e si disperde di nuovo nella capsula fibrosa del fegato stesso.

Il punto essenziale di queste ricerche, e che a me preme più che ogni altro di mettere in evidenza, è l'intima connessione che i noduli di surrenale aberrati ed inclusi nei parenchimi assumono coi vasi sanguigni. Ciò che ora ho dimostrato pel rene e pel fegato l'avevo già io supposto (2) fondandomi su osservazioni collaterali: ciò, è naturale, va esteso ancora per tutti quegli organi i quali eventualmente potranno trovarsi a racchiudere di tali particelle migrate dalla glandola soprarenale. Perchè è giusto notare che riferendosi più specialmente al rene, le mie osservazioni definiscono in modo più completo la questione di quanto non lo sarebbe stato per altri organi, giacchè pel rene appunto, come ancora per gli organi geni-

tali, potevano avere un maggiore valore, per queste inclusioni, i rapporti embriogenetici in parte comuni con la capsula surrenale.

Senza diminuire l'importanza che questi rapporti possono avere in tali anomalie, io ritrovo in essi una ragione in più del perchè queste avvengono quì con maggior frequenza che negli altri organi; ma con ciò la causa prima del fatto resta invariata, la parte cioè che hanno i vasi sanguigni nella disseminazione e nell'entrata degli organi delle particelle glandulari aberrate.

Le otto mie osservazioni stabiliscono il fatto con grande chiarezza. Siano i corpuscoli surrenali superficialmente o profondamente infossati nei parenchimi, ogni volta resta ad essi aderente un vaso sanguigno, per lo più un'arteria, il più delle volte proveniente dalla capsula fibrosa dell'organo (arterie renali e epatiche accessorie) d'un calibro eccezionale a volte, per la località in cui si trovano. Che questi vasi poi abbiano un rapporto assai intimo e di antica data coi noduli surrenali lo dimostra il fatto che la vascolarizzazione di essi è fatta quasi esclusivamente dal vaso che lo accompagna come ho potuto con l'esame istologico sempre convincermene, senza che i vasi parenchimali dell'organo in cui albergano entrino per gran parte.

Pare dunque che il nodulo surrenale viva nell'organo ospite di un parassitismo parziale, provvedendo da sè completamente o quasi alla sua nutrizione. Da ciò risulta anche che esso può restare nell'organo senza risentire molto dei processi patologici che vi si svolgono come risulta chiaro nel mio V caso; il nodulo surrenale vivendo d'una vita propria, restava immune dai fatti di sclerosi avanzata diffusi in tutto il rene.

Senza dubbio più interessante di tutti gli altri è il caso VI in cui è manifesto il fatto che le anomalie di posizione della glandula soprarenale vanno intimamente legate alle anomalie dei vasi La capsula surrenale è irrorata generalmente da tre arterie; l'a. capsulare superiore, ramo della diaframmatica inferiore; l'a. capsulare media che nasce dall'aorta; l'a. capsulare inferiore, che costituisce di sovente il tronco arterioso più ragguardevole, si dirama dall'a. renale: io stesso ho potuto però constatare che di frequente le aa. capsulari superiore e media provengono entrambe dall'aorta con tronchi separati o più spesso unico. Quanto alla vena centrale della surrenale, senza far parola delle altre di calibro minimo e a decorso variabile, essa immette a sinistra nella v. renale immediatamente fuori dell'ilo dell'organo, quella di destra nella v. cava inferiore. Nel mio caso abbiamo una disposizione assolutamente anomala: l'unica arte-

ria che va alla surrenale tiene il posto dell'a. capsulare inferiore e decorre in una profonda insolcatura del rene: la vena arriva in un ramo della vena renale non dall'esterno, ma decorrendo per tutta la sua lunghezza nello spessore del parenchima renale, trasportando ancora con sè delle particelle di surrenale. Ora da tutto ciò appare chiaro come dall'anomala posizione dei vasi sia stata tutta la glandola surrenale trascinata nel rene.

Prevalgono nei miei casi i noduli costituiti di sola sostanza corticale: e ciò è d'osservazione comune, giacchè anche fra quelli che restano nell'addome fuori degli organi si ha lo stesso rapporto: in 2 casi le due sostanze, corticale e midollare, erano compenetrate; in un solo caso si ha un nodulo di sola sostanza midollare. Cadrebbe qui opportuno riprendere qualche considerazione di embriogenesi della glandola surrenale, se a queste osservazioni non volessi dare maggior valore di una nota anatomica descrittiva e se non mi fossi già estesamente occupato dell'argomento nel lavoro che ho più sopra citato. Mi basta qui solo accennare che la stessa conformazione dei primi e numerosi abbozzi della glandola soprarenale, formati di gruppi e di cordoni cellulari provenienti dal celoma (terzo superiore o medio del corpo di Wolff), i quali in parte non entrano nella definitiva costituzione di quest'organo (Fusari (6)), spiega perfettamente la presenza di noduli surrenali corticali isolati, con inclusione o non di elementi simpatici: di più la prevalenza di uno solo dei tessuti della surrenale nei noduli aberrati, la sostanza corticale, è più favorevole alla dottrina dualistica sull'origine della glandola (Remak, Kölliker, Fusari, ecc.) che non a quella unitaria (Janosik, Mihalkovies, Valenti, ecc.) come ho già altrove con maggiori particolari dimostrato: infine dal fatto che possono pur trovarsi noduli aberrati che comprendono tutti e due i tessuti, bisogna inferirne che la disseminazione e la inclusione può ancora avvenire in un tempo relativamente tardivo, quando già le due sostanze hanno già dato l'abozzo completo della glandola.

Che i noduli surrenali inclusi possano persistere nella vita adulta, è spiegato dal fatto a cui ho già più sopra accennato, che la loro vascolarizzazione è indipendente da quella dell'organo ospite, e ciò permette ad essi di persistere anche quando le condizioni nutritive dei tessuti all'intorno sono tutt'altro che confacienti alla loro conservazione. È perciò che io fondandomi sulle mie osservazioni, dubito un po' su quanto altri autori assicurano, che il reperto di capsule surrenali accessorie, sia più comune nell'età infantile, e diventi raro negli adulti, perchè esse tendono a scomparire. E difatti in tutti

i miei casi le surrenali succenturiate così quelle extra- che quelle intra parenchimali presentavano sempre i loro elementi cellulari in uno stato di conservazione nutritiva assolutamente normale. Dirò di più che frequentemente ho incontrato in essi fasi indubbie di accrescimento cellulare con figure mitotiche. È vero che su 43 cadaveri di feti a termine di neonati e di bambini al disotto di 5 anni le ho ritrovate 3 volte, ciò che porta ad una percentuale più alta che negli adulti (6,9 °|₀); ma, come ho già detto più sopra, le mie cifre in riguardo a questi ultimi (4,9 °|₀ — volendo tener conto della presenza extra- ed intra- parenchimale dei noduli surrenali aberrati) non hanno un valore assoluto, mentre nei bambini, che in massima non fanno parte del materiale di dimostrazione alla scolaresca, la mia ricerca ha potuto esser fatta con maggior diligenza. In fondo voglio dire che una differenza assai grande, almeno per quanto riguarda le osservazioni mie, non esiste fra adulti e bambini; bisogna credere piuttosto che in questi ultimi siano proprio le particelle glandulari che non si trovano in buone condizioni di nutrizione quelle che tendono a sparire completamente assai presto, persistendo solo quelle che assicurate da una vascolarizzazione sufficiente, possono continuare nel loro sviluppo come un qualunque altro organo normale.

A questo proposito voglio quì notare che se gli innesti sperimentali di cellule e porzioni di organi embrionali in organi adulti, siano questi anche ontogeneticamente affini, non danno i resultati che la patologia sperimentale s'aspettava, assai probabilmente accade proprio pel fatto che in questo parassitismo provocato non possiamo, nello stesso tempo creare l'ambiente adatto quale lo ritrovano per cause diverse le inclusioni dirò naturali; ambiente che deve dipendere in gran parte da difetti di nutrizione diretta. Quando mi occupai di quella neoplasia che si originava da germi surrenali dispersi nel parenchima epatico (2), volli tentare nei conigli e nei cani l'innesto di tessuto surrenale embrionale nel fegato, che fino allora mi pare nessuno avesse scelto ancora e provato come terreno d'impianto. Non che sperassi resultati positivi tali da poter contrapporre alle forme neoplastiche diffuse nel fegato, giacchè oggi si sa a che cosa presso a poco portano questi tentativi, ma era mio scopo seguire il destino delle cellule soprarenali, quando sono trasportate nel parenchima epatico. Voglio ora accennare brevemente a queste mie antiche ricerche sperimentali non perchè esse portino un qualche contributo al capitolo delle conclusioni e degli innesti sperimentali che ancora appassiona patologi, ma perchè mi pare che tralasciate allora, quando i resul-

tati nulla aggiungevano alla mia osservazione, trovino più adatto posto quì in ricerche strettamente affini.

Non descriverò la tecnica che fu quella comunemente adoperata per simili tentativi e che mette a riparo da ogni inconveniente che possa disturbare in qualche modo l'esperimento e le osservazioni ulteriori. Ho cercato d' innestare tessuto surrenale embrionale di varia età, ma dirò subito che i resultati non furono gran cosa diversi. Quando la surrenale era appena percettibile con l'aiuto di una lente, lasciavo insieme ad essa un po' del connettivo lasso che la circonda, alcune volte innestando la glandulina intera, altre volte, specie se più grossa, dilacerandola prima o riducendola in fine poltiglia, il più delle volte operando nell' uno e nell'altro modo in due punti diversi del fegato. Di 5 in 5 giorni, fino a 40, esaminati i punti d' innesto si trovava che nei primi periodi, fra il diffuso infiltramento linfoide e di corpuscoli rossi e fra le trabecole epatiche compresse, le cellule surrenali conservavano i loro contorni e i caratteri morfologici del citoplasma e del nucleo; però già alcuni elementi cellulari appartenenti alla sostanza midollare manifestavano caratteri regressivi e ciò tanto se trattavasi d' innesto di glandola integra che dilacerata. Questi caratteri di regressione cellulare si accentuavano (cromatolisi, atrofia semplice, vacuolizzazione, degenerazione grassa, necrosi per coagulazione) negli elementi midollari col progredire del connettivo neoformato, fino alla loro completa scomparsa. Le cellule corticali all'opposto avevano un periodo più lungo di sopravvivenza, permettendo al connettivo già organizzato in fasci di fibrille di aggregarle in piccoli nidi: in alcune cellule anzi si producevano scissioni dirette, figure cariocinetiche e produzioni di pigmento giallo; ma ben presto con la trasformazione fibrosa del tessuto connettivo e con la sua retrazione a tali deboli tentativi di proliferazione subentravano rapidi e progressivi fatti di necrobiosi: già dopo 25-30-35 giorni dall' innesto, nel tessuto di cicatrice non appariva più traccia di cellule surrenali. Alcune volte quando con la minutissima capsula surrenale integra portavo nel fegato una parte relativamente abbondante di tessuto connettivo lasso che lo avvolge, gli elementi cellulari soprarenali conservavano una vitalità relativamente maggiore sebbene la reazione del tessuto ospite fosse a volte più accentuata: in uno di questi casi dopo 35 giorni il nodulino di tessuto surrenale, per quanto modificato nella forma dall' invasione del connettivo fibroso, persisteva ancora con 4 o 5 gruppi di cellule (uno di essi delimitava una piccola cavità cistica) modificate anch'esse sensibilmente nella loro morfologia (forma prevalentemente piccola roton-

deggiante, citoplasma con contorni ancora ben definiti ma denso con granuli irregolari, nuclei deformi, picnotici o con masse cromatiche diffuse), così che appena si riconoscevano ancora dalla persistenza dei caratteri di poche cellule soltanto. Se questo reperto provenga forse dalla difesa che un tessuto meno differenziato porta agli elementi superiori glandulari contro l'invasione del tessuto reattivo circostante o se esso sia puramente accidentale, non cerco neppure d'interpretare, non avendo avuto agio di ripetere le stesse condizioni dell'esperimento in un maggior numero di casi.

Queste stesse esperienze per un diverso ordine di indagini ripetute, da altri nel rene, in quest'anno nel nostro Istituto, hanno dato presso a poco gli stessi resultati, e in parte simili a quelli del Galeotti (7). I resultati ottenuti recentemente dal Parodi (8) sopra un maggior numero di esperienze praticate nel fegato, non mi pare, dal breve riassunto che l'A. ne dà, che differiscano molto dai miei.

Riassumendo: queste mie ricerche dimostrano, a conferma di quanto già avevo in altra occasione supposto, che:

1° alcune particelle di glandula surrenale, le quali probabilmente non entrano a far parte della glandola principale, emigrano con frequenza nella cavità dell'addome sempre sulle pareti dei vasi sanguigni: essi come spesso le trasportano in punti assai lontani dalla loro sede d'origine, così talvolta entrando nei parenchimi degli organi ve le annidano più o meno profondamente, continuando a conservare rapporti assai intimi col loro involucro fibroso;

2° la nutrizione di queste capsule surrenali aberrate è fatta quasi esclusivamente dai tronchicini vascolari che penetrano con esse nei parenchimi, il che permette loro una vitalità indipendente anche in terreni apparentemente poco adatti al loro sviluppo; quelle che non dispongono di circolazione propria sono rapidamente eliminate dall'attivo lavorìo proliferativo dei tessuti dell'organo ospite;

3° la capsula surrenale principale per un vizio di sviluppo imputabile ad un'anomala disposizione dei suoi vasi sanguigni può essere completamente inclusa nel rene dello stesso lato;

4° la topografia e la disposizione dei primi abbozzi della glandula surrenale e gli intimi rapporti embriogenetici che corrono fra essa e il rene facilitano nel parenchima di questo l'impianto di noduli surrenali succenturiati i quali vi penetrano nel maggior numero dei casi con i vasi sanguigni della capsula fibrosa (arterie e vene renali accessorie);

5° l'innesto omoplastico della glandula surrenale embrionale

nel fegato attecchisce solo parzialmente e per un periodo di tempo assai breve: i deboli tentativi di accrescimento riguardano esclusivamente una parte degli elementi innestati (cellule corticali) capaci di perdurare ancora in alcune delle loro proprietà fondamentali di morfologia, di aggregazione cellulare, di formazione di pigmento, l'altra (cellule midollari) tendendo rapidamente a sparire assai prima che l'organizzazione del tessuto di cicatrice cancelli ogni traccia (30-40 giorni) del tessuto eterogeneo innestato.

Al mio illustre Maestro prof. Maffucci che con somma benevolenza segue le mie ricerche, rivolgo i sensi della mia profonda e affettuosa riconoscenza.

Bibliografia

(1) Marchand. — *Virchow's Arch. Bd. 92, 1883.*
(2) Pépere. — *Arch. de médec. expérim., XIV, n. 6, 1902.*
(3) Marchetti. — *Giorn. della R. Acc. di Medicina di Torino, LXVI, n. 7-8, 1903.*
(4) Schmorl. — *Ziegler's Beiträge, IX, 1891.*
(5) Obendorfer. — *Centralbl. f. allg. Path. u. path. Anat. Bd. 11, 1900.*
(6) Fusari. — *Arch. per le Scienze Mediche, XVI, 1892.*
(7) Galeotti. — *Arch. f. Entwickelungsmechanik der Organismen, XIII, H. 2, 1901.*
(8) Parodi. — *Giorn. della R. Acc. di Medicina di Torino, LXVI, n. 6, 1903.*
Un più largo cenno bibliografico sulle c. s. accessorie e sull'embriogenesi della c. s. è riportato in un mio lavoro precedente (2).

Spiegazione della Tavola VIII.

(figure schematiche)

Fig. 1 — Rene destro — superficie di taglio, metà anteriore. Il nodulo surrenale occupa una parte della sostanza corticale del rene e si spinge fino alla base della piramide malpighiana sottostante. Ad essa immed atamente accosto corre il vasellino arterioso.

Fig. 2 — Rene sinistro — superficie anteriore. Il nodulo surrenale é accompagnato da un'arteriola della capsula fibrosa del rene.

Fig. 3 — Rene destro — superficie anteriore. Come nel caso precedente un vasellino sanguigno proveniente dalla capsula fibrosa del rene si accompagna al nodulo surrenale.

Fig. 4 — Rene destro — superficie di taglio, metà posteriore. Ambedue i noduli surrenali sono annidati fra la sostanza corticale e midollare del rene. Fra l'uno e l'altro trovasi il vaso sanguigno.

Fig. 5 — Rene sinistro — superficie di taglio, metà posteriore (nefrite interstiziale cronica). Il nodulo surrenale é impiantato a metà circa del margine convesso del rene. Il vaso che si trova sotto di esso è l'arteriola che l'accompagna.

Fig. 6 — Inclusione nel rene dell'intera capsula surrenale. Rene sinistro — superficie anteriore — a) arteria renale, a') unico tronco arterioso della capsula surrenalè, il quale decorre in un solco scavato nella sostanza renale.

Fig, 7 — Lo stesso rene — superficie di taglio, metà posteriore — v) vena renale, v') tronco venoso proveniente dalla sostanza midollare della capsula surrenale (vena centrale della capsula) sul cui percorso si trova un nodulino di sostanza surrenale impiantato nel centro di una piramide malpighiana.

Fig. 8 — Fegato — parte della superficie del lobo di Spigelio. Il vasellino sanguigno che accompagna il nodulino surrenale è situato in una depressione della superficie immediatamente accosto al nodulo stesso.

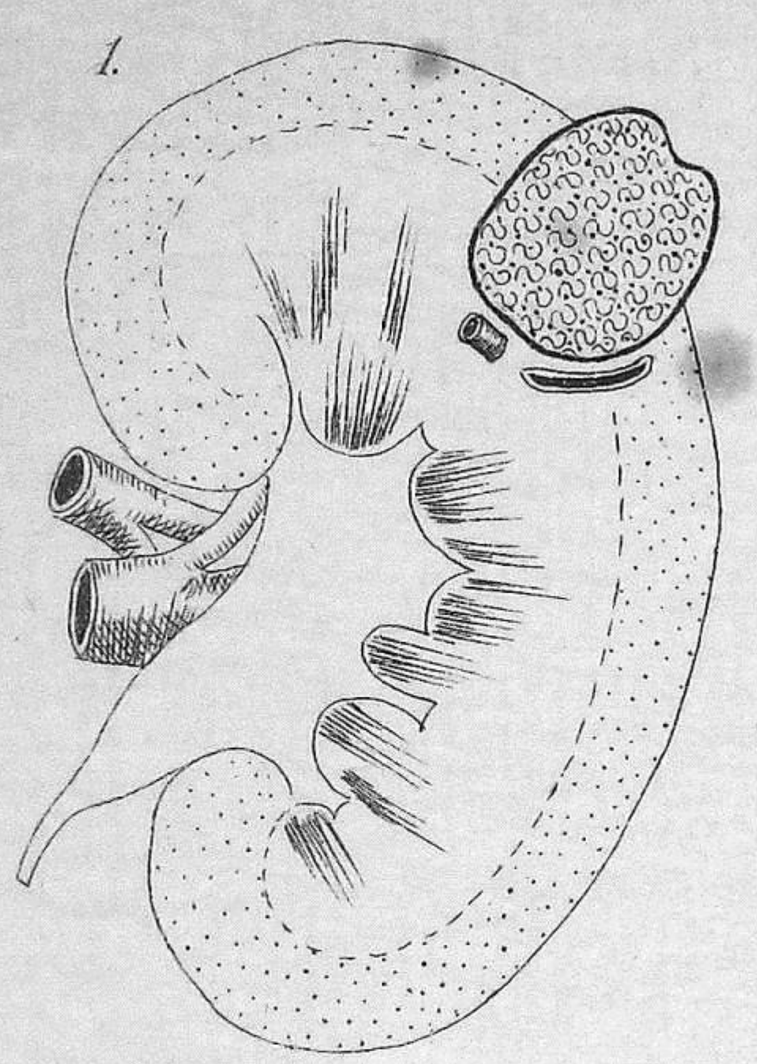
1.

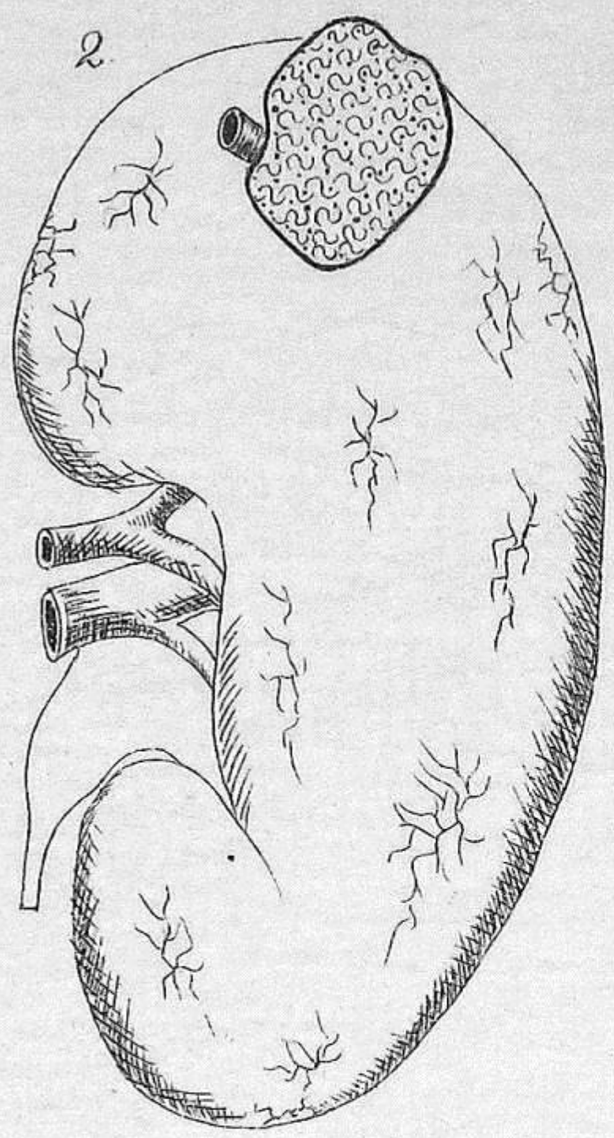
2.

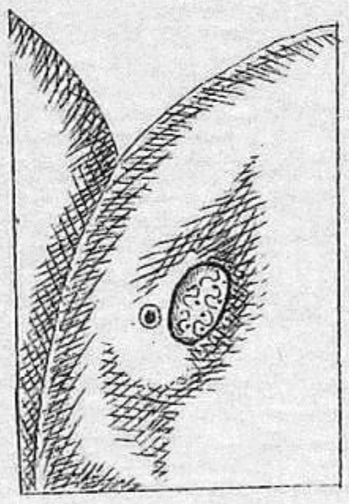
8

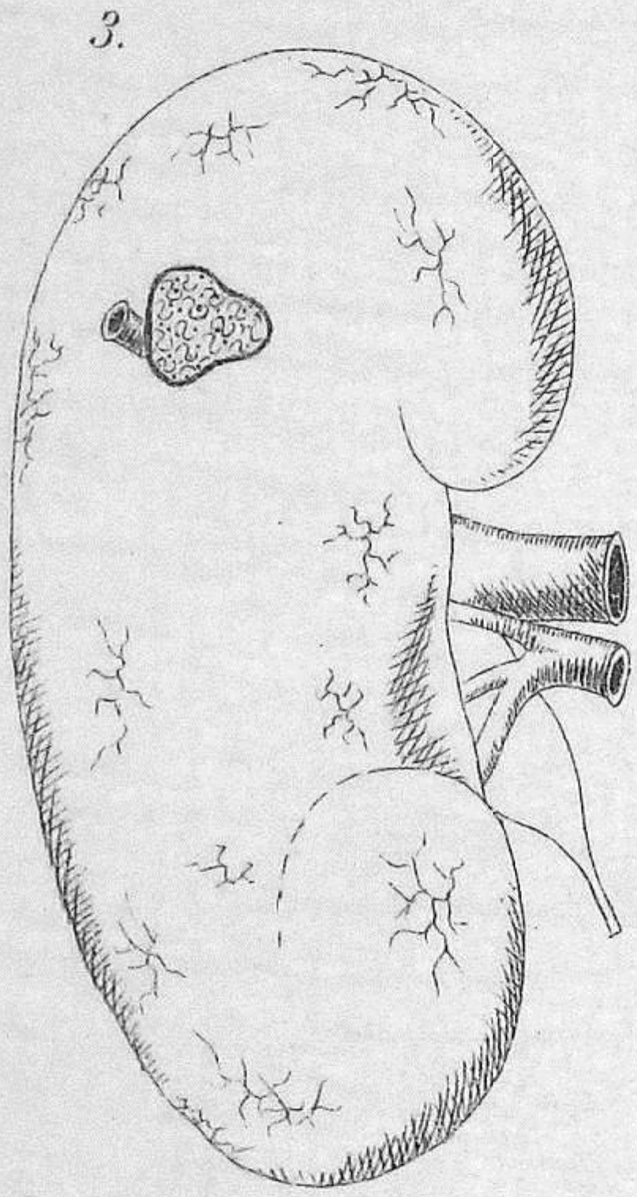
3.

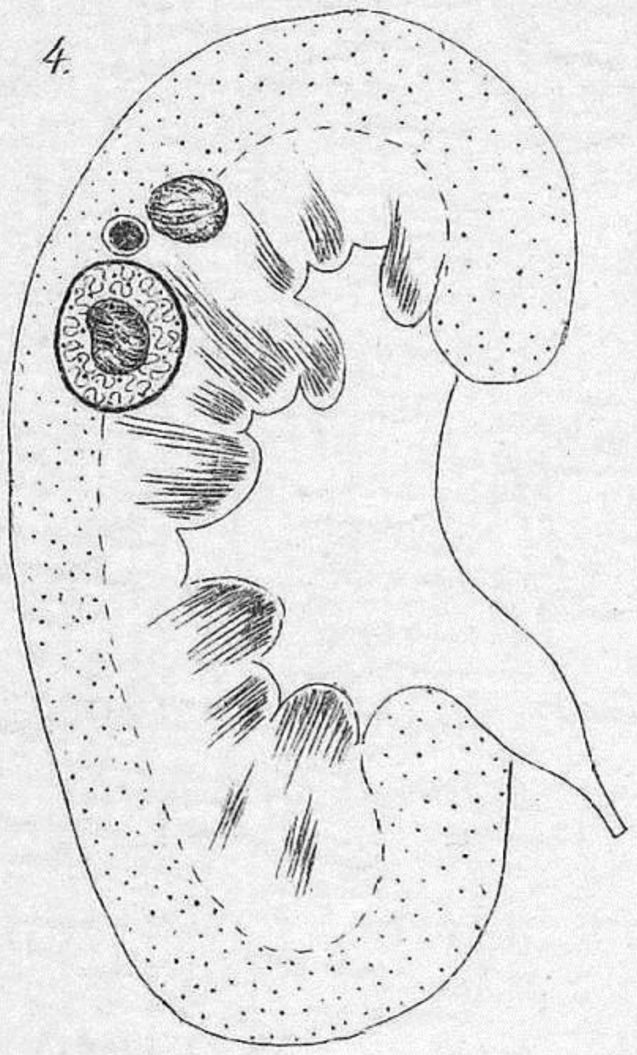
4.

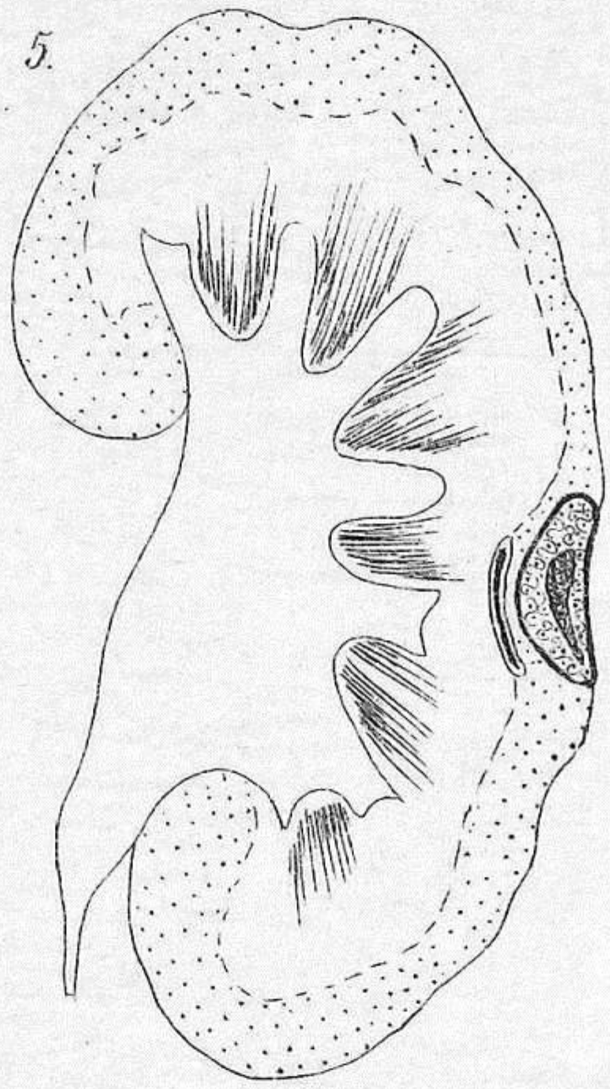
5.

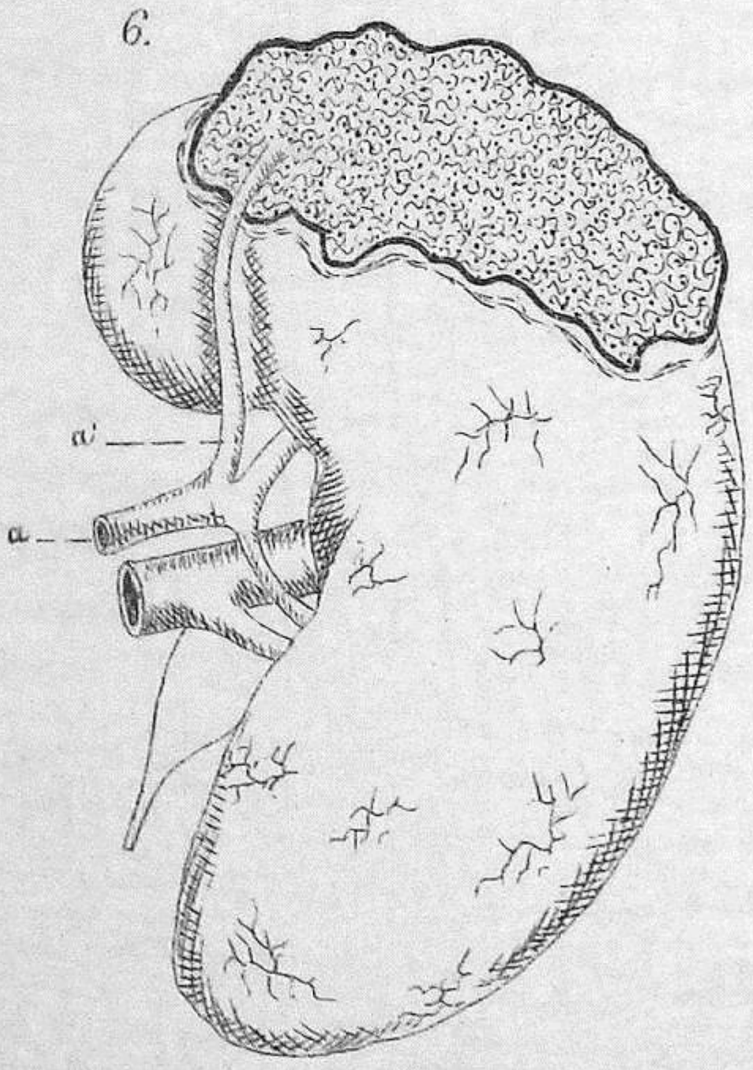
6.
a'
a

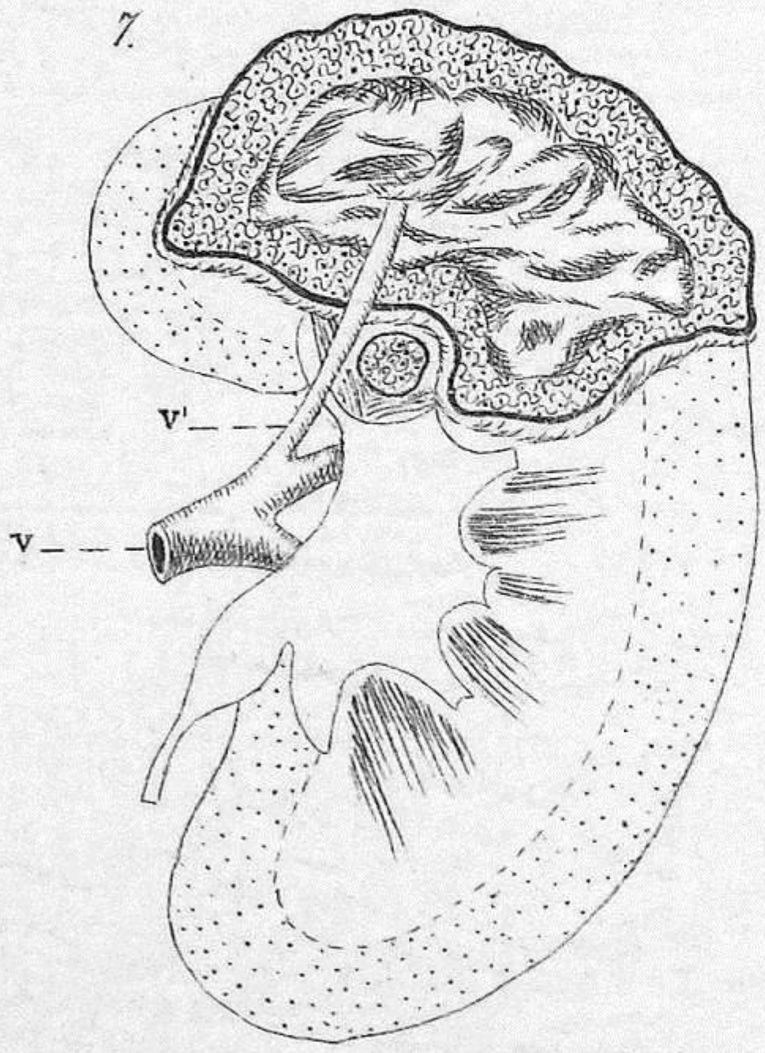
7.
v'
v

Monitore Zoologico Italiano

(Pubblicazioni Italiane di Zoologia, Anatomia, Embriologia)

Organo ufficiale della Unione Zoologica Italiana

DIRETTO
DAI DOTTORI

GIULIO CHIARUGI
Prof. di Anatomia umana
nel R. Istituto di Studi Superiori in Firenze

EUGENIO FICALBI
Prof. di Anatomia comparata e Zoologia
nella R. Università di Padova

Ufficio di Direzione ed Amministrazione:
Istituto Anatomico, Via Alfani 33, Firenze

12 numeri all'anno — Abbuonamento annuo L. 15.